

NASTAVNI TEKST:

Venske i arterijske ulceracije donjih udova

Autori: **Inga Đaković,**
prof. dr. sc. Višnja Milavec-Puretić, prim.
spec. dermatovenerolog
Klinika za kožne i spolne bolesti
Medicinskog fakulteta Sveučilišta u Zagrebu
 Foto: **Mirsala Solak**

Venske ulceracije

Venske ulceracije noge nastaju zbog kronične venske hipertenzije koja rezultira kroničnom venskom insuficijencijom. Kod normalnog se venskog krvotoka tlak smanjuje vježbanjem, tj. aktivnošću mišićne pumpe. Kad se mišići opuste, zalisci perforirajućih vena, koji povezuju površinski venski krvotok s dubokim, sprečavaju refluks (povratak krvi) i tako tlak ostaje nizak. Međutim, ako su zalisci nefunkcionalni, tlak ostaje visok.

Do 10% populacije Europe i Sjeverne Amerike ima nefunkcionalne zaliske, od kojih 0,2% razvija venske ulceracije. 40 do 50% venskih ulceracija je uzrokovano insuficijencijom površinskih vena i/ili perforirajućih vena dok je duboki krvotok uredan. Postoji puno rizičnih faktora i rekurirajući tijekom se pojavljuje u 70% bolesnika koji pripadaju rizičnoj skupini. Ulceracije znaju biti jako bolne, pa je nužno olakšati bol i uputiti bolesnike na odgovarajuće liječenje.

Venski ulkusi čine 70% svih ulkusa donjih ekstremiteta

Pregled

95% venskih ulceracija javlja se na potkoljenici, karakteristično oko maleola. Ako se pojavljuju u proksimalnoj polovici potkoljenice ili na stopalu, vjerojatnije je da su druge etiologije (npr. infekcije, kronične tromboze).

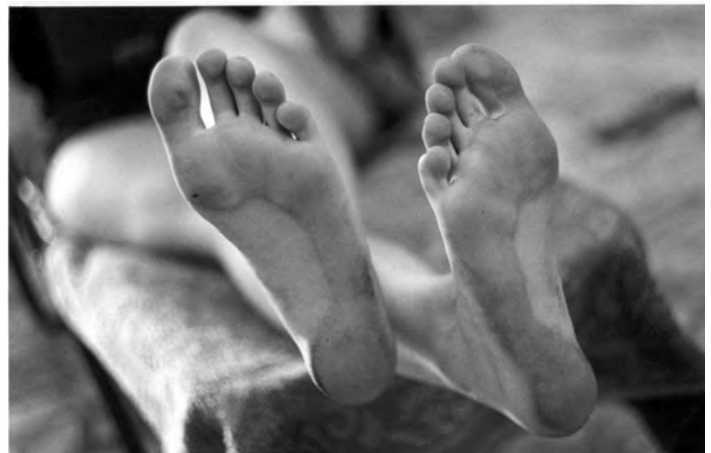Promjene mogu biti diskretne, ali i zahvaćati cijeli opseg potkoljenice. Često su prekrivene fibrinskim slojem i granulacijskim tkivom, okružene nepravilnim uzdignutim rubom. Također je i nerijetko prisutan i edem koji može prethoditi ulceraciji.

Stanje se, obično pogoršava prema kraju dana kada dolazi do ekstrasvazacije eritrocita u kožu. Hemosiderin se odlaže u makrofazima što stimulira proizvodnju melanina te koža postaje smeđe pigmentirana.

Zna se pojaviti i venski dermatitis (eritem koji se ljušti ili eksudira i svrbi).

Liječenje

Kompresija je osnova zbrinjavanja venskih ulceracija. Gradacija kompresije, s najvećim tlakom oko gležnja (oko 40 mmHg) otpuštajući prema koljenu (ispod koljena oko 18 mmHg) povećava



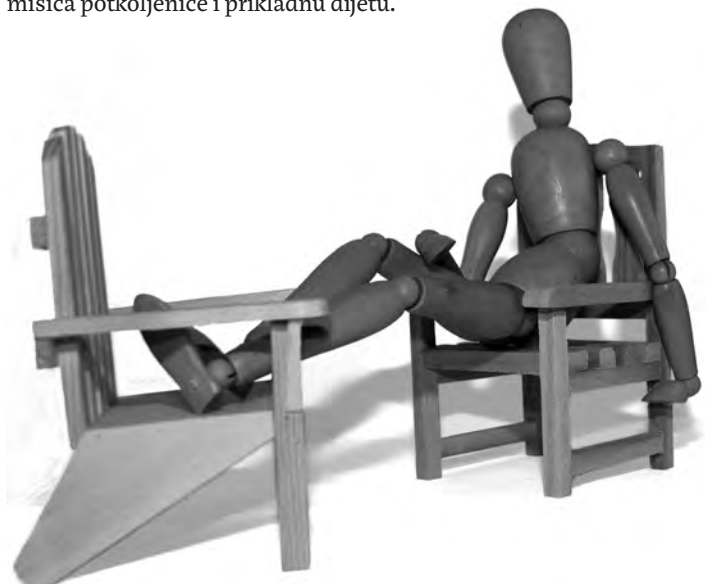
10% Europljana ima nefunkcionalne zaliske

hidrostatski tlak i smanjuje tlak u površinskoj cirkulaciji.

Koriste se različiti načini primjene kompresijskih zavoja: jednoslojna i višeslojna elastična bandaža, kratki rastezljivi zavoj i elastična tubularna bandaža (npr. Tubigrip). Kod bolesnika se s edematoznim nogama primjenjuje kompresija pneumatičnim spravama. Treba ih upozoriti da skinu zavoj ukoliko primijete bilo kakve neželjene pojave poput trnaca, bolova, lividiteta nožnih prstiju.

Kirurški je zahvat iniciran u smislu liječenja bolesti površinskog venskog krvotoka i u pokušaju sprečavanja ponovne pojave ulceracija. U slučaju zakazivanja svih ostalih oblika terapije, može se primijeniti ekscizija cijele ulceracije duž smjera kаланja kože. Vrlo česta komplikacija venskih ulceracija je infekcija i to najčešće uzročnicima *Staphylococcus aureus*, *Pseudomonas aeruginosa* i *Streptococcus β-hemolyticus*. Te se infekcije inicijalno liječe empirijski - širokim spektrom penicilina ili makrolida, odnosno kinolonskim antibioticima ciljano prema antibiogramu. Terapija se provodi unutar dva tjedna. Treba izbjegavati lokalnu primjenu antibiotika zbog mogućnosti razvoja rezistencije i kontaktnog dermatitisa. Pridruženi venski ekcem potrebno je liječiti oblozima i topičkim steroidima. Ukoliko je dermatitis sekundarno inficiran, zahtijeva sistemsku primjenu antibiotika.

Nakon što je bolesnik izliječen, treba slijediti jednostavne savjete koji će spriječiti ponovnu pojavu bolesti. Ti savjeti podrazumijevaju nošenje kompresijskih čarapa, njegu kože, podizanje nogu, vježbu mišića potkoljenice i prikladnu dijetu.



Savjet bolesnicima – podignuti noge

Arterijske se ulceracije često pojavljuju nakon naizgled beznačajne ozljede ili kao posljedica lokalnog pritiska

Arterijske ulceracije

Arterijske ulceracije nastaju zbog smanjene opskrbe donjih udova arterijskom krvlju. Najčešći je uzrok tomu ateroskleroza srednjih i velikih arterija dok su ostali uzroci: dijabetes, trombangitis, vaskulitis, pyoderma gangrenosum, talasemija i srpasta anemija. Neki od njih mogu stvoriti predispoziciju nastanku ateroma. Istovremeno tijekom kronične hipertenzije napreduje oštećenje intimnog sloja arterijske stjenke. Insuficijentna opskrba arterijskom krvlju dovodi do ishemije i oštećenja tkiva. Epizode tromboze i tromboembolije također mogu doprinijeti oštećenju tkiva i formiranju ulceracija.

Periferna vaskularna bolest češće se javlja u muškaraca starijih od 45 i žena starijih od 55 godina. Bolesnici znaju imati pozitivnu obiteljsku anamnezu na arterijsku ulceraciju. Faktori rizika uključuju pušenje, hiperlipidemiju, hipertenziju, dijabetes i pretilost, kao i slabu fizičku aktivnost. U povijesti bolesti pacijenata mogu biti prisutne generalizirane vaskularne komplikacije poput infarkta miokarda, angine pectoris, cerebrovaskularnog inzulata i intermitentnih klaudikacija.

Kao dugoročna posljedica arterijske insuficijencije, može nastati lipodermatoskleroza. Karakterizirana je induriranom i fibroziranom kožom i potkožjem sa smanjenjem edema. Koža postaje atrofična i različito pigmentirana (od hipo- do hiperpigmentirane), nestaju žlijezde znojnice i dlačni folikuli. Teška lipodermatoskleroza može uzrokovati *atrophie blanche* - bijela područja fibroze okružena crvenkasto-smeđim rubovima sa slabim protokom krvi. Kao rezultat lipodermatoskleroze javljaju se drvenasta otvrdnuća koja, u najgorem slučaju dovode do oblika noge koja nalikuje na bocu okrenutu naopako.

Fizikalni pregled

Arterijske se ulceracije tipično pojavljuju na prstima, petama i koštanim izbočenjima na stopalima. Ulkus se pojavljuje nejasnih rubova, često nekrotizirajućeg dna bez granulacijskog tkiva. Okolna koža može biti tamno crvena i hladna na dodir, bez adneksa, tanka, krhka i sjajna. Nokti na nožnim prstima su stanjeni, neprozirni te mogu i otpasti. Na ekstremitetima se može pojaviti čak i gangrena. Palpacija arterije dorsalis pedis ili stražnje tibijalne arterije može pokazati oslabljen ili odsutan puls.

Karakteristična je nagla i sijevajuća bol u potkoljenicama tijekom hoda – intermitentne klaudikacije

Osobe s arterijskim ulkusima često pate od intermitentnih klaudikacija, stanja nalik grčevima koji se javljaju nakon hodanja. Oni su uzrokovani nedovoljnom opskrbom kisika nožnih mišića, a obično prestanu nakon kraćeg odmora. Bolesnici s arterijskim ulceracijama imaju produženo kapilarno punjenje. Kod normalnog kapilarnog punjenja nakon pritiska na nožni palac ili dorzum stopala od nekoliko sekundi, boja kože treba se normalizirati za

manje od 2-3 sekunde. Produženo vrijeme normalizacije boje kože ukazuje na vaskularnu insuficijenciju. Vrijeme vraćanja boje kože od 10-15 sekundi nakon stavljanja ishemične noge u položaj od 45° na 1 minutu (Bürgerov test), također upućuje na insuficijenciju krvotoka. Daljnje informacije o arterijskoj okluziji, stenozama i područjima aterosklerozne bolesti dat će nam doppler arterija. Arteriografija je idealna pretraga u predoperativnom planiranju koja dopušta procjenu vaskularne građe donjih udova.

Liječenje

Najučinkovitije liječenje postiže se pojačanjem perifernog protoka krvi npr. rekonstruktivnom kirurgijom (kod difuznih oboljenja) ili angioplastikom (kod lokaliziranih stenozama). Indikacije za operaciju kroničnih ishemijskih oboljenja su: ulkus koji ne zacjeljuje, gangrena, bolovi u mirovanju te progresija i progredirajuće klaudikacije.

Bolesniku se preporučuje prestanak pušenja, redovita fizička aktivnost, kontroliranje dijabetesa, hipertenzije i hiperlipidemije. Simptomi se mogu olakšati spavanjem u krevetu s podignutim nogama (iznad razine srca) i održavanjem higijene stopala i nogu. Infekcija, kao česta komplikacija može ubrzano pogoršati stanje ulceracija te se preporučuje primjena systemske antibiotske terapije. Pacijenti s bolovima u mirovanju i/ili pogoršanjem klaudikacija trebaju se uputiti na kirurško liječenje, a u međuvremenu, po potrebi primijeniti analgeziju.

Način tretiranja rane ovisi o samoj prirodi rane. Vazokonstriktivni lijekovi poput neselektivnih - blokatora trebaju se izbjegavati.

Ulceracije mješane etiologije nisu rijetke; bolesnici imaju kombinaciju venske i arterijske bolesti što rezultira ulkusima mješane etiologije.

Prevenција arterijskih ulkusa:

- prestati pušiti
- smanjiti prekomjernu tjelesnu težinu
- što više smanjiti postotak masnoća u prehrani, a povećati količinu voća i povrća
- što više vježbati - vježbom se krvne žile potiču na stvaranje postraničnih ogranaka koji poboljšavaju krvnu opskrbu zahvaćenog ekstremiteta
- nositi što ugodniju obuću
- držati noge toplima i paziti na eventualne ozljede
- pregledavati noge svakodnevno i paziti na promjene boje kože ili pojavu ranica na potkoljenicama

Prevenција venskih ulceracija:

- vježbati i razgibavati mišiće nogu
- smanjiti količinu masti u prehrani, više voća i povrća
- smanjiti prekomjernu tjelesnu težinu
- izbjegavati sjedenje sa prekrštenim nogama
- držati noge na povišenom, najbolje iznad razine srca kad je to moguće
- nositi elastične čarape
- pregledavati noge redovno i paziti na promjene boje ili razvoj ranica