

NASTAVNI TEKST

Pneumotoraks

Napisali: prof.dr.sc.Zoran Slobodnjak, dr. sc. Dinko Stančić-Rokotov

Itard je 1803. godine uveo naziv “pneumotoraks”, a podrazumijeva nakupinu zraka u pleuralnoj šupljini koja nastaje kao posljedica prekida kontinuiteta visceralne ili parijetalne pleure. Klinički opis ovog stanja opisao je Laenec 1819. godine, pretpostavivši da nastaje kao posljedica prsnuća subpleuralnog mjehurića zraka. Točna dijagnoza mogla se postaviti tek nakon otkrića Rtg aparata. Tako je Martin 1901. godine, na “skijagramu” prsnog koša prikazao pneumotoraks, iako je snimak učinjen tek nakon smrti pacijenta. Tijekom druge polovice 19. stoljeća zbog česte pojave pneumotoraksa u bolesnika s plućnom tuberkulozom kliničari su smatrali da je ova bolest glavni uzrok nastanka pneumotoraksa. S druge strane, Forlanini je 1882. ukazao na koristan učinak pneumotoraksa u liječenju tuberkuloze (kolapsoterapija). Tek početkom 20. stoljeća postaje jasno da se pneumotoraks može razviti i u bolesnika koji ne boluju od plućne tuberkuloze. Kjaergaard je 1932. definirao primarni spontani pneumotoraks kao odvojenu pojavu od sekundarnog pneumotoraksa kao posljedice tuberkuloze.

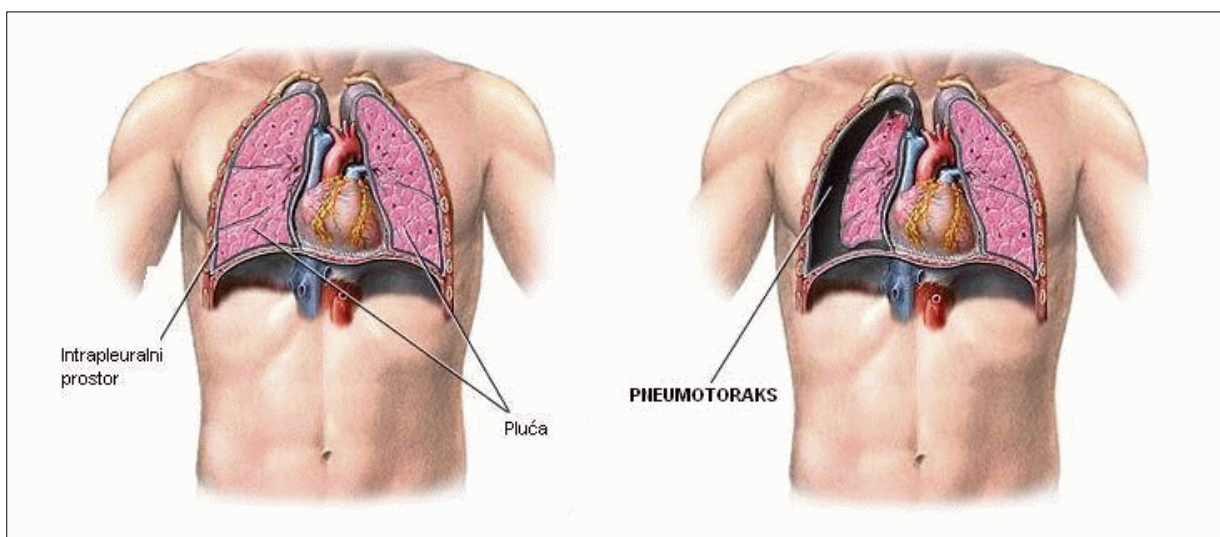
Kad nastane komunikacija između alveole ili stijenke prsnog koša i pleuralne šupljine, dolazi do izjednačenja atmosferskog i intrapleuralnog tlaka, a elastična sila pluća, kojoj se više ne opire negativni intrapleuralni tlak, uzrokuje kolaps plućnog parenhima. Ovisno o porastu tlaka u pleuralnom prostoru, plućni parenhim može kolabirati djelomično ili potpuno, tj. može nastati parcijalni ili

kompletni pneumotoraks. Time se smanjuje vitalni kapacitet, a ako je perfuzija u kolabiranom pluću održana, razvija se arteriovenski šant sa posljedičnom hipoksemijom. Tijekom slijedećih 24 sata dolazi do redistribucije protoka krvi u plućima i smanjenja hipoksemije. Zdrave će osobe dobro tolerirati pad vitalnog kapaciteta i parcijalnog tlaka kisika u arterijskoj krvi (PaO_2) za razliku od onih s kompromitiranom plućnom funkcijom koji mogu razviti alveolarnu hipoventilaciju i respiratornu acidozu.

Zrak se iz pleuralne šupljine resorbira procesom difuzije. Brzina resorpcije ovisi o razlici tlakova plinova između pleuralne šupljine i venske krvi, difuzijskim karakteristikama plinova u pleuralnoj šupljini te površini i permeabilnosti pleure. Kako su parcijalni tlakovi plinova u pleuralnoj šupljini kod pneumotoraksa jednaki atmosferskim i veći od onih u venskoj krvi, plinovi će difundirati u vensku krv dok se pneumotoraks u cijelosti ne resorbira. Procjenjuje se da 1-6% pneumotoraksa biva resorbirano tijekom 24 sata. Kisik se resorbira 62 puta brže od dušika, a primjena kisika ubrzat će resorpciju zraka iz pleuralne šupljine.

Vrste pneumotoraksa

Pneumotoraks se dijeli na spontani i traumatski. Spontani se pneumotoraks pak može klasificirati kao primarni ili sekundarni. Traumatski



Slika 1. Pneumotoraks

pneumotoraks nastaje kao posljedica tupih ili penetrantnih ozljeda prsnog koša (otvoreni pneumotoraks) ili nakon jatrogenih ozljeda (dijagnostički ili terapijski postupci). Prema trajanju pneumotoraks može biti akutni ili kronični, a prema veličini kompletni ili parcijalni (na primjer apikalni, paramedijastinalni, subpulmonalni).

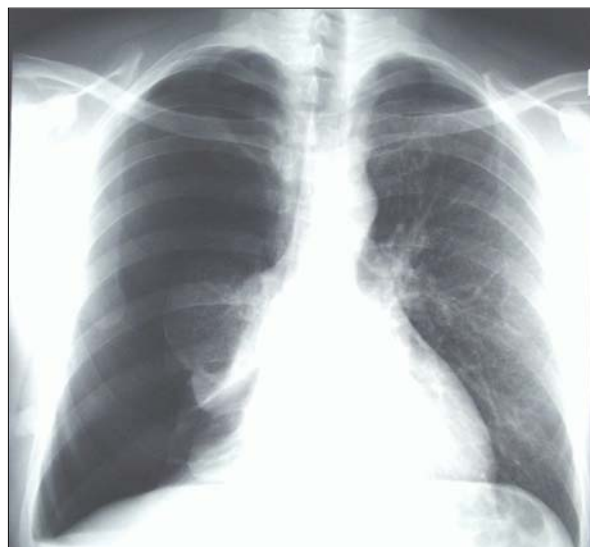Primarni spontani pneumotoraks (PSP)

Javlja se pretežito u zdravih muškaraca (m:ž, 6:1) mlađe životne dobi (20-40 g.), višeg rasta i asteničke konstitucije s pozitivnom anamnezom pušenja. Iako se opisuje učestalost od 5 do 10 slučajeva na 100.000 osoba tijekom kalendarske godine, incidencija je zasigurno viša, jer većina pacijenata bez izraženih tegoba ne traži pomoć liječnika. Češće je na desnoj strani, a u manje od 10% slučajeva obostrano. Opisana je obiteljska sklonost razvoja PSP posebice u onih sa HLA haplotipom A2B40 i alfa1-antitripsin fenotipom M1M2. Obiteljska anamneza je pozitivna češće u žena u kojih se prva ataka spontanog pneumotoraksa javlja 2-5 godina prije nego u muškaraca. Postoje indicije da se u nekim slučajevima spontani pneumotoraks nasljeđuje autosomno dominantno ili pak spolno recesivno.

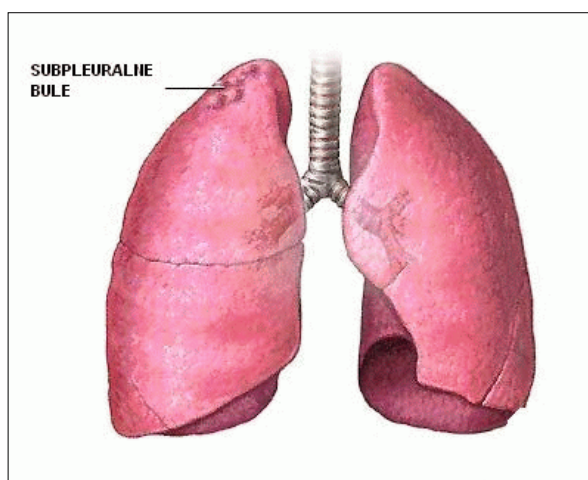
Većina epizoda PSP nastaje u mirovanju. Češći je pri padu atmosferskog tlaka zraka (10 milibara/24 sata) i kod nekih zanimanja (ronioci, radnici u kesonima, piloti i letačko osoblje). U gotovo svih bolesnika se javlja bol praćena zaduhom, katkada i podražajnim suhim kašljem. Tegobe su obično proporcionalne stupnju kolapsa plućnog parenhima. Fizikalnim pregledom će se u osoba sa kompletnim PSP uočiti smanjena pomičnost prsnog koša, tahikardija, hipersonornost, smanjeni fremitus i oslabljeno do nečujno disanje. **Simptomi i klinički znakovi su u pravilu manje izraženi tijekom slijedeća 24 sata neovisno o terapiji (adaptacija).** U osoba sa parcijalnim PSP (širina plašta zraka < 20% ipsilateralne strane prsnog koša) tegobe neće biti izražene, a tahikardija ili zaduha u naporu bit će jedine kliničke manifestacije

Dijagnoza PSP se postavlja na temelju anamnestičkih podataka i radiološkog nalaza, pregledne snimke prsnog koša učinjene u uspravnom stavu pacijenta. Kod manjih apikalnih parcijalnih pneumotoraksa, Rtg snimka učinjena u ekspiriju ili bočnom ležećem položaju pacijenta može poboljšati vizualizaciju visceralne pleure.

Iako pacijenti sa PSP nemaju klinički manifestnu plućnu bolest, u većini slučajeva vide se bulozne promjene (čak obostrano) u vršcima gornjih i donjih plućnih režnjeva. Ove kolekcije zraka nastaju nakon ruptur alveola i njegovim prodorom u plućni



Slika 2. Pregledna snimka prsnog koša u uspravnom stavu pacijenta s PSP-om



Slika 3. bulozne promjene u vršcima gornjih plućnih režnjeva nalazimo kod PSP-a

intersticij kojim se šire prema periferiji ili plućnom hilusu. Nakupine zraka na periferiji pluća ograničene su visceralnom pleurom, a ako se zrak širi prema hilusu i prodire u medijastinum (pneumomedijastinum), porastom intramedijastinalnog tlaka, dolazi do prsnuća medijastinalne pleure i razvoja pneumotoraksa. Mehanizam nastanka buloznih promjena nije poznat. Vjeruje se da je njihov razvoj uvjetovan upalnom reakcijom koja dovodi do destrukcije elastičnih plućnih niti, što se često događa u pušača. Uz to, upalom izazvana opstrukcija malih dišnih putova dovodi do razvoja valvularnog mehanizma s jednosmjernim protokom zraka prema alveolama. Porast intraalveolarnog tlaka uzrokuje rupturu alveola i prodor zraka u intersticij. Pušenje povećava rizik razvoja pneumotoraksa, dok apstinencija pušenja smanjuje njegovu učestalost. To potvrđuje teoriju da bi spomenuti patogenetski mehanizam opstrukcije malih

dišnih putova mogao biti odgovoran za razvoj PSP. Općeprihvaćenome patogenetskom mehanizmu pneumotoraksa, prsnuće buloznih promjena na površini pluća kad porast tlaka u bulama nadvlada elastičnost visceralne pleure, suprotstavljaju se patohistološke analize koje ne otkrivaju defekt na visceralnoj pleuri kroz koji bi zrak ušao u pleuralnu šupljinu.

Sekundarni spontani pneumotoraks (SSP)

Predstavlja komplikaciju, prethodno klinički dokazane, plućne bolesti. Učestalost SSP kao i recidiva slična je onoj kod PSP, češća je u starijoj životnoj dobi (>60 g.) kada je i najveća incidencija kroničnih plućnih bolesti.

Dispneja je vodeći simptom čak i u onih sa parcijalnim pneumotoraksom, a bol u prsnom košu je prisutna u većine bolesnika. Za razliku od PSP simptomi ne prestaju spontano, a teška hipoksemija, hiperkapnija i hipotenzija nisu rijetke. Tipični fizikalni nalaz često je maskiran osnovnom bolešću plućnog parenhima, posebice u bolesnika sa kroničnom opstruktivnom bolesti (KOPB). U tih bolesnika iznenadna dispneja treba pobuditi kliničku sumnju na SSP osobito ako je praćena bolovima na jednoj strani prsnog koša.

Tablica 1. Uzroci sekundarnog pneumotoraksa

| |
|-------------------------------------|
| Bolesti pluća |
| KOPB |
| Astma |
| Cistična fibroza |
| Bolesti plućnog intersticija |
| Fibroza pluća |
| Sarkoidoza |
| Upalne bolesti |
| Tbc |
| Bakterijske infekcije |
| Parazitarne infekcije |
| Gljivične infekcije |
| AIDS |
| Tumori |
| Primarni |
| Sekundarni |
| Katamencijelni pneumotoraks |
| Ostalo |
| Marfanov sindrom |
| Histiocitoza |
| Sklerodermija |
| Limfangioleiomiomatoza |
| Bolesti kolagena |

Za potvrdu dijagnoze, obično je dostatan konvencionalni radiogram prsnog koša, no u bolesnika sa buloznim emfizemom, velika bula u plućnom parenhimu može izgledom imitirati pneumotoraks. U tom će slučaju CT razjasniti dijagnozu.

Brojne plućne bolesti mogu biti komplicirane razvojem sekundarnog pneumotoraksa ili je SSP njihova prva manifestacija (Tablica 1).

S patofiziološkog gledišta, čimbenici opstrukcije i razvoja ranije spomenutog valvularnog mehanizma u dišnim putovima bolesnika sa SSP mogu biti:

- 1) intraluminalni (akumulacija eksudata, krvni ugrušak, tumor),
- 2) intramuralni ili parijetalni (zadebljanje stijenke bronha zbog upale ili tumora) i
- 3) peribronhijalni (intersticijska pneumonija, fibroza).

Komplikacije pneumotoraksa

Tenzijski pneumotoraks (TP) se razvija ulaskom zraka u pleuralu šupljinu kroz ventilni mehanizam, tj. zrak u inspiriju ulazi u pleuralnu šupljinu a u ekspiriju ne može izaći. Intrapleuralni tlak postaje viši od atmosferskog pa medijastinalni organi budu potisnuti u suprotnu stranu i komprimiraju zdravo plućno krilo. Najčešće se razvija nakon prsnuća emfizematozne bule, kaverne, plućnog apscesa ili ciste, perforacije jednjaka, nakon penetrantne ozljede prsnog koša, kao komplikacija frakture rebra, traheotomije i mehaničke ventilacije. Pacijent razvija dispneju, tahipneju, tahikardiju, hipotenziju i perifernu cijanozu, a u ekstremnim slučajevima kardiorespiratorni arrest. Opisani simptomi i klasična radiološka slika TP (kolaps plućnog parenhima, pomak traheje i medijastinalnih struktura na kontralateralnu stranu te inverzija ošita) potvrditi će dijagnozu ove komplikacije koja zahtijeva promptnu terapiju. Važno je dijagnozu postaviti na temelju kliničkog nalaza i odmah učiniti dekompresiju (izjednačiti tlak u pleuralnoj šupljini s atmosferskim tlakom) ne čekajući njenu potvrdu na temelju pregledne snimke prsnog koša. Uvođenje injekcijske igle kroz interkostalni prostor u pleuralnu šupljinu na strani pneumotoraksa, često je dostatna intervencija koja bolesniku spašava život.

Hematopneumotoraks. Pleuralni izljev može se naći u 15-20%, a popratni krvavi sadržaj u manje od 5% bolesnika sa spontanim pneumotoraksom. U većini slučajeva u podlozi je arterijsko krvarenje kao posljedica oštećenja vaskulariziranih priraslica između visceralne i parijetalne pleure, znatno rjeđe rupture vaskularizirane bulozne promjene. Kliničke manifestacije ovise o količini izgubljene krvi, a

promptna će reekspanzija pluća nakon drenaže prsnog koša obično zaustaviti krvarenje (efekt tamponade). Ukoliko ovakav postupak nije dostatan, indicirana je torakotomija.

Bronhopleuralna fistula se javlja u 3-4% bolesnika sa PSP, znatno češće u bolesnika sa SSP ili traumatskim pneumotoraksom. Kontinuirani protok zraka tijekom drenaže prsišta siguran je znak nazočnosti bronhopleuralne fistule.

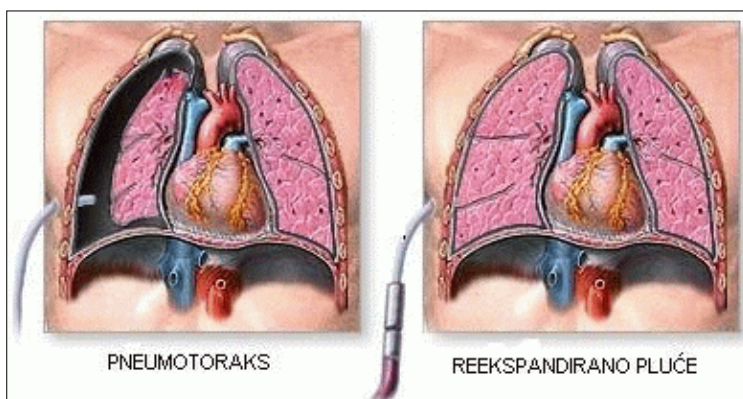
Pneumomedijastinum je vrlo rijetka komplikacija pneumotoraksa (<1%), a nastaje prodorom zraka u medijastinum duž peribronhalnog i perivaskularnog prostora (plućni intersticij). Često je praćen pojavom potkožnog emfizema kojeg se može palpirati na vratu, licu i prednjoj stijenci prsnog koša. Katkada će veća nakupina zraka ispuniti očne kapke ili će se proširiti na trbuh, mošnje i udove. Ova komplikacija nema većeg kliničkog značenja te se samo opservira. Pri tome svakako treba isključiti urgentna klinička zbivanja koja se mogu komplicirati pneumomedijastinomom: ozljeda jednjaka ili velikih dišnih putova.

Recidivirajući pneumotoraks. Recidivi PSP i SSP se javljaju u 30% slučajeva. Većina recidiva javlja se unutar šest mjeseci do dvije godine nakon prve epizode, većinom ipsilateralno. Čimbenici koji povećavaju rizik razvoja recidiva su: pušenje, mlađa životna dob (<40 godina), astenička konstitucija, fibroza pluća. Treba spomenuti da nazočnost buloznih promjena plućnog parenhima (evidentiranih CT-om ili torakoskopski) nije rizični čimbenik razvoja recidiva pneumotoraksa.

Obostrani pneumotoraks se javlja u 10-15% slučajeva spontanog pneumotoraksa, no vrlo rijetko istovremeno.

Kronični pneumotoraks Ako pneumotoraks traje duže vremena, fibrinske naslage na visceralnoj pleuri i formiranje pleuralne kožure onemogućiti će reekspanziju plućnog parenhima bez obzira na korištenu metodu liječenja. U tom slučaju nužno je učiniti torakotomiju i dekortikaciju pluća.

Slika 4. Drenaža pleuralne šupljine



Terapija

Cilj terapije pneumotoraksa je potpuna reekspanzija plućnog parenhima i normalizacija plućne funkcije te sprječavanje razvoja recidiva, uz što kraću hospitalizaciju. Izbor terapije ovisiti će o veličini pneumotoraksa, tipu pneumotoraksa (primarni, sekundarni), mogućnosti razvoja recidiva (broj ranijih epizoda), nazočnosti komplikacija (hipertenzivni pneumotoraks, hematotoraks, bronhopleuralna fistula), općem stanju pacijenta, njegovom zanimanju (pilot, ronilac) te iskustvu liječnika. U kliničkoj praksi, na raspolaganju su brojne terapijske opcije:

Opservacija je indicirana ako se radi o prvoj epizodi PSP, pacijent nema tegoba, a širina plašta zraka iznosi oko 2 cm (<20% volumena hemitoraksa). Brzina resorpcije zraka iznosi cca 59-70 mL/24 h. Primjena kisika može ubrzati reekspanziju plućnog parenhima. Zbog mogućeg razvoja komplikacija nužne su radiološke kontrole jednom tjedno. Ukoliko tijekom prvog tjedna opservacije nemamo regresiju pneumotoraksa indiciran je aktivniji postupak. Tijekom opservacije mogući razvoj komplikacija (tenzijski pneumotoraks), a i liječenje je produženo. Recidivi se mogu očekivati u 30-40% pacijenata.

Aspiracijske metode

Torakocenteza i aspiracija zraka preko katetera. Perkutana aspiracija zraka iglom ili preko uvedenog tankog katetera polučiti će uspjeh u oko 50% slučajeva PSP gdje širina plašta zraka zauzima oko 50% hemitoraksa. Nedostatak ovih tehnika je visoka učestalost recidiva (>40%), mogućnost razvoja komplikacija, a u slučaju aspiracije zraka kateterom, njegova česta okluzija.

Drenaža pleuralne šupljine. Ova metoda predstavlja "zlatni standard" i terapiju izbora u liječenju pneumotoraksa. Većina bolesnika biti će liječena ovim postupkom, a potpuna i stabilna reekspanzija plućnog parenhima postići će se u 80-90% slučajeva. Indicirana je bez obzira na veličinu pneumotoraksa u bolesnika sa PSP i izraženim simptomima (zaduha, bol), ako se širina plašta zraka povećala tijekom opservacije ili nakon torakocenteze (progresivna dinamika pneumotoraksa), te u slučaju nazočnosti SSP, posebice ako je praćen komplikacijama. Prednosti drenaže su promptna reekspanzija plućnog parenhima, mehanički podražaj visceralne i parijetalne pleure koji će izazvati stvaranje fibrina i sljepljivanje pleura pa

time smanjiti mogućnost recidiva, a u konačnici kraću hospitalizaciju (Slika 4). Torakalni dren se uvodi u prsište u lokalnoj ili općoj anesteziji u IV. ili V. interkostalnom prostoru u srednjoj aksilarnoj liniji, a potom se priključuje na izvor kontinuirane sukcije zraka (aktivna sukcija), Bülow (podvodnu) drenažu, ili na Heimlichovu valvulu (pasivna sukcija). U cilju prevencije recidiva putem drena može se aplicirati sklerozirajuće sredstvo (pleurodeza). Dren se odstranjuje kada je uspostavljena potpuna i stabilna reekspanzija plućnog parenhima (obično nakon 3-4 dana). Recidivi se mogu očekivati u 30% bolesnika liječenih ovom metodom.

Metode prevencije recidiva pneumotoraksa

Kemijska pleurodeza je jedna od metoda kojom se, primijenom sklerozirajuće sredstva, postiže obliteracija pleuralne šupljine stvaranjem priraslica između visceralne i parijetalne pleure. Osnovni uvjet uspješne pleurodeze je potpuna reekspanzija plućnog parenhima bez obzira na primijenjenu metodu liječenja pneumotoraksa. Od brojnih do sada korištenih iritansa koji izazivaju aseptičku upalu i produkciju fibrina koji će slijepiti pleure (tetraciklin, hipertonična otopina soli, otopina 50% dekstroze, autologna krv, fibrinsko ljepilo) danas se najčešće primjenjuje purificirani talk. Talk će pobuditi stvaranje vrlo čvrstih priraslica, a može se primijeniti putem drena u obliku suspenzije (*slurry*) ili aerosola (*poudrage*) tijekom torakoskopije ili torakotomije. Iako se recidivi, primjenom ove metode, mogu očekivati u < 10% slučajeva, kemijska pleurodeza se ne preporučuje u osoba mlađe životne dobi jer će čvrste priraslice, moguću potrebu za kasnijom torakotomijom učiniti vrlo rizičnom (ozljeda plućnog parenhima, krvarenje).

Operativna terapija i mehanička pleurodeza. Cilj kirurške terapije je uklanjanje potencijalnog izvora protoka zraka u pleuralnu šupljinu (resekcija buloznih promjena) i prevencija recidiva pneumotoraksa (obliteracija pleuralne šupljine). Najčešće korišten pristup je posterolateralna ili transaksilarna torakotomija ili u novije vrijeme videotorakoskopski kirurški zahvat (video-assisted thoracoscopic surgery-VATS). Ova je najčešće indicirana u pacijenata sa recidivirajućim epizodama pneumotoraksa, ali i tijekom prve epizode, kada nije moguće postići reekspanziju plućnog parenhima prethodno spomenutim postupcima, (nazočnost bronho-pleuralne fistule ili adhezije koje onemogućuju širenje pluća), u onih gdje je mogući recidiv rizičan (ronilac, letačko osoblje) te pacijenata sa hipertenzivnim pneumotoraksom ili hematotoraksom.

U većine bolesnika bulozne promjene moguće je ukloniti klinastom resekcijom plućnog parenhima. Nalaz velikih buloznih promjena gornjeg reznja indicirati će segmentnu resekciju ili lobektomiju. Ostale moguće opcije su: ablacija laserom, elektrokoagulacija (najčešće endoskopska) te sutura ili ligatura buloznih promjena. U cilju prevencije recidiva pneumotoraksa, resekcijski zahvat se kombinira sa jednom od metoda obliteracije pleuralne šupljine. To su parijetalna pleurektomija, abrazija parijetalne pleure (mehanička pleurodeza) ili pak talkaža (kemijska pleurodeza). Pokazalo se da je parijetalna pleurektomija ograničena na gornje 2/3 hemitoraksa (apikalna pleurektomija) dostatna za stvaranje adhezija između visceralne pleure i fascije endotoracike što će spriječiti daljnje recidive pneumotoraksa. Isti će se efekt postići i abrazijom parijetalne pleure (trljanje pleure tupferom ili punktififormna koagulacija kauterom). U potonjem slučaju, međutim, biti će održani anatomske slojevi između visceralne i parijetalne pleure, što će u slučaju potrebe kasnije torakotomije isti zahvat činiti manje rizičnim. Učestalost recidiva spontanog pneumotoraksa nakon operativne terapije iznosi svega 0-8%.

Literatura

- Schramel FM, Postmus PE, Vanderschueren RG. Current aspects of spontaneous pneumothorax. *Eur Respir J* 1997;10:1372-9
- Sahn SA, Hefner JE. Spontaneous pneumothorax. *New Eng J Med* 2000;12:868-733. 3. Donahue DM, Wright CD, Viale G, Mathisen DJ. Resection of pulmonary blebs and pleurodesis for spontaneous pneumothorax. *Chest* 1993;104:1767-69
- Waller DA. Video-assisted thoracoscopic surgery (VATS) in management of spontaneous pneumothorax. *Torax* 1997;52:307-8.
- Bense L, Eklund G, Wiman LG. Smoking and increased risk of contracting spontaneous pneumothorax. *Chest* 1987;92:1009-12
- Hazelrigg SR, Landrenau RJ, Mack M, et al. Thoracoscopic stapled resection for spontaneous pneumothorax. *J Thorac Cardiovasc Surg* 1993;105:389-93
- Noppen M, Maysman M, Haese J, Monsieur I, Verhaeghe W, Schlessler M, Vincken W. Comparison of video-assisted thoracoscopic talcage for recurrent primary versus persistent secondary pneumothorax. *Eur Respir J* 1997;10:412-16
- Rodriguez-Panadero F, Antony VB. Pleurodesis: state of art. *Eur Respir J* 1997;10:1648-54

